

下肢経皮的血管形成術（PTA）中の出血性ショックが進行し死亡した事例 公表用資料

神戸徳洲会病院（以下「当院」という）循環器内科において、2023年2月8日に実施した下肢経皮的血管形成術（PTA）中の患者様に対し、出血に対する処置を行いましたが、出血性ショックの進行を抑制することができず、患者様の死亡に至った事例が発生いたしました。患者様は尿路感染症にて入院後、急性下肢動脈閉塞症を発症し、当院にて治療を受けておりましたが、2023年2月12日に亡くなられました。

本事例は、2023年2月15日に当院医療安全対策室に報告されましたが、院内で検証を求める声が挙げられたにもかかわらず、適切な検証がなされることなく経過しました。その後法人本部が介入し同年7月14日に院内調査委員会が開催され、医療事故調査制度の対象とすることを決定し、8月9日医療事故調査・支援センターに報告いたしました。

その後、外部委員を含む医療事故調査委員会を設置し、調査・審議を重ねてまいりました。当院では、この調査結果を受け、当院の診療行為に改善すべき点があったものと判断し、2024年4月30日に患者ご遺族に対し調査結果の説明を行い、併せて謝罪いたしました。このたび、ご遺族のご許可をいただきましたので、調査報告書の概要を示し、本事例の経緯等について皆様にご報告申し上げます。

<調査報告書の概要>

1. 事例調査委員会について

(1) 設置の趣旨

当調査委員会は、医療法に定められた「医療事故調査制度」および当院の医療事故調査委員会規程に基づき、客観的な立場から本事例の事実関係を明らかにし、事故発生の原因究明と医学的な評価、再発防止策の提言を行うことを目的として設置されたものである。

(2) 調査委員会の構成

委員長：私立病院循環器センター長 医師 関連学会役員（循環器内科医）

外部委員：兵庫県医師会 医師 医療安全担当（循環器内科医）

外部委員：兵庫県医師会 医師 医療安全担当（循環器内科医）

外部委員：大学教授 医師 医療安全及び循環器 専門家

内部委員：福田 貢 医師 医療法人徳洲会副理事長 医療安全担当理事

内部委員：玉井 洋太郎 医師 湘南鎌倉総合病院血液内科部長 法人本部医療安全担当

内部委員：中島 義和 医師 神戸徳洲会病院 副院長

内部委員：田畑 千代子 看護師 神戸徳洲会病院 医療安全管理者 看護師長

(3) 調査期間

2023年8月9日～2024年3月18日

2. 事例の概要等

(1) 患者様

90 歳代前半女性

(2) 事例概要

本事例は、重度の肺炎を合併している高齢の患者が下肢の急性動脈閉塞症を発症した事例である。発症からの時間経過、年齢を考慮すると緊急血行再建の適応はなかったが、2 回にわたって緊急血管内治療が実施された。2 回目のカテーテル治療開始直後に血管を穿孔し、出血性ショックに伴う循環不全に至ったが、原因特定までに時間を要し、患者は死亡した。

【臨床経過概要】

2023 年

- 1 月 2 日 患者様は、5 日間持続する発熱と倦怠感を主訴に当院救急外来に救急搬送された。尿検査の結果、尿路感染症と診断され、入院となった。入院後は、抗生剤の点滴治療を受け、症状は改善傾向にあった。
- 1 月 11 日 患者様に黒色便がみられ、貧血の進行も認められた。担当医は消化管出血を疑い、大腸内視鏡検査を提案したが、患者様は 90 歳前半という高齢と体力的な不安から検査を拒否した。ご家族も患者様の意向を尊重し、検査は実施されなかった。
- 1 月 30 日 尿路感染症の症状が改善したため、患者様は地域包括ケア病棟へ転棟となった。
- 2 月 1 日 患者様に発熱がみられるようになり、2 月 5 日には呼吸状態が悪化し、肺炎・心不全の疑いから HCU へ転棟とり、翌日から循環器内科医へ主治医が変更となった（以下、担当医）。
- 2 月 6 日 18 時ごろに患者様より右下肢の冷感を訴えがあり、右足背動脈の触知が困難となっていたため、担当医へ報告。担当医は経過観察を指示した。
- 2 月 8 日 急性下肢動脈閉塞症を疑い下肢血管エコー検査を実施した。検査の結果、右浅大腿動脈の閉塞が確認され、緊急で血行再建術が必要と判断された。同日 16:58 より右浅大腿動脈閉塞に対する経皮的血管形成術（PTA）が施行された。説明書・同意書はなく、「(家族)さんに口頭同意/同意書取得なし」の記載あり。説明内容については不明。PTA 施行中に、20:45 に後脛骨動脈付近の分枝血管からの出血を認め、コイル塞栓術を施行した。同日 22:12 PTA 終了後、患者様の右下肢の血流は改善し、膝窩動脈は触知可能となった。
- 2 月 9 日 朝、再び右下肢の血流が悪化し、膝窩動脈の触知も困難となった。そのため、再度 PTA を施行することになり、同日 9:30 にカテーテル室に入室した。説明書・同意書なし。2 回目の PTA 施行中、10:40 ごろに患者様の収縮期血圧が 50mmHg に低下し、ショック状態となった。輸液全開、昇圧剤の投与などの処置を行い、PTA はそのまま続行した。13:25 から輸血など開始し、14:50 ごろに深部大腿動脈の分枝血管からの出血と担当医が気づいたため、コイル塞栓術を施行したが、止血効果は不十分であった。その後、15:30 にカテーテル室を

退室し、HCUへ帰室した。大量の輸血、昇圧剤の投与などの処置を行ったが、患者様の容体は改善せず、呼吸状態の維持に挿管が必要であることを家族に説明し、担当医は家族から要望を得たと判断し、気管内挿管及び人工呼吸器を装着した。この時点で担当医は出血について説明しなかった。

2月10日 患者様は出血性ショック状態が続き、大量輸血、昇圧剤の投与が継続された。

2月11日 患者様の尿量が低下したため12:45に持続的血液浄化療法が開始された。

2月12日 酸素飽和度が90%まで低下し、5:50に持続的血液浄化療法を中止し、「これ以上の治療は困難」と判断し経過観察、11:13死亡確認。

(3) 関係医療機関への報告

本事例については、医療事故調査・支援センターに報告を行った。

3. 事例検証

(1) 患者様の死因、病態、予後への影響等について

① 患者様の死因

本症例では、重度の肺炎を合併している高齢の患者が下肢の急性動脈閉塞症を発症した。2回にわたって血管内治療が実施されたが、2回目のカテーテル治療開始直後、深部大腿動脈に迷入したワイヤーが血管を損傷して出血し、発見が遅れて術中に出血性ショックに伴う循環不全に至り、患者が死亡したものと考えられる。

② 出血性ショックに至るまでの要因

2回目のカテーテル治療開始直後のシース留置時に、深部大腿動脈に迷入したワイヤーが血管を損傷して出血し、発見が遅れて術中に出血性ショックに伴う循環不全に至った。

③ 治療経過と対応について

急性下肢動脈閉塞症と診断し、初療を行ったが発症から24時間を経過した状態で緊急で血行再建術が必要と判断したことは不適切であった。また、1回目のEVT（末梢血管治療）施行中に発生した出血に対し、コイル塞栓術を施行するなど、止血のための適切な処置はやむを得なかったと考えるが、十分な止血せず終了していることは不適切であった。

2回目のEVTの適応についても1回目と同様に、妥当性は低いと考えられる。また、繰り返しになるが発症から一定の時間がたっており、いわゆる超緊急で対処を要する状況（患者や家族に説明する時間が取れない状況）ではなかった。右鼠経からアプローチをしてシースを留置したが、この時点で深大腿動脈に損傷を来して出血を生じさせたものと推測される。収縮期血圧50 mm Hgに低下し、輸液全開投与などで一時的に回復するが、急変の原因となる出血が始まっており、12:55の動脈血ガス分析（pH<7.0）で重度の循環不全を起こしていた。その後14:50頃に担当医は出血に気づきコイルリングを実施して止血をおこなった。が、シース留置時のワイヤーにより生じた深大腿動脈の小分枝穿孔が危機的出血につながり、本件の死亡の要因となった。

また、時間的猶予があったにも関わらず患者への説明不足、説明書・同意書の取得がなかつ

た。また治療方針を独断で決定してしまったことや医師のカルテ記載に不備が認められたこと、は大きな問題であったと言わざるを得ない。事例発生から第 1 回目の院内調査委員会開催までに 6 ヶ月以上の時間を要したこと、などの問題点が認められた。

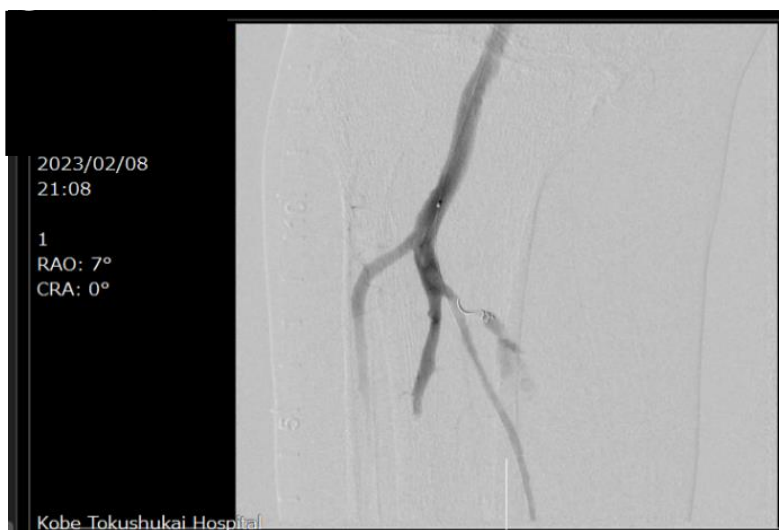


図 1：右後脛骨動脈分枝よりの出血がみられ、コイル塞栓による止血が試みられた。

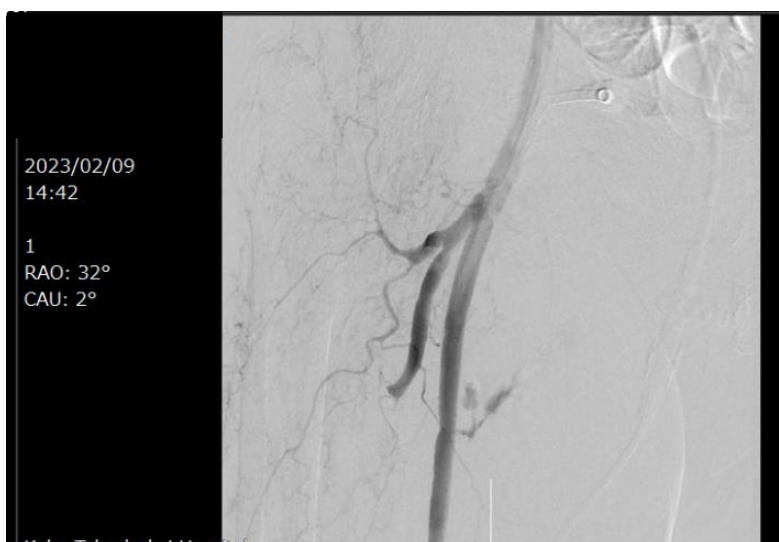


図 2：右深大腿動脈は近位 1/3 で閉塞している。その近位より内側に向かう分枝より活動性の出血がみられた。

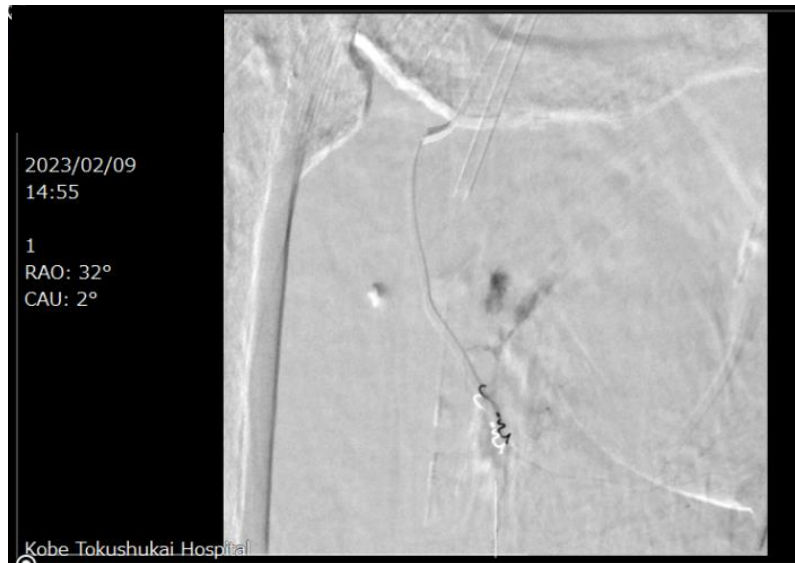


図 3：上記出血分枝（図 2）に対するコイル塞栓による止血が試みられた。

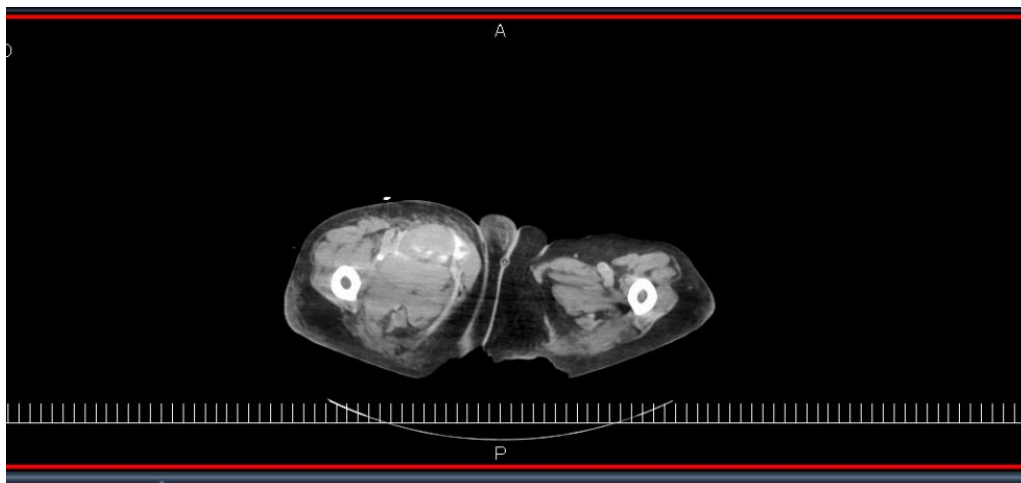


図 4：右大腿近位を中心に巨大な血腫が形成された。

(2) 事故発生原因に対する検討

上記のような問題点が生じた原因として、以下の点が挙げられる。

①急性下肢動脈閉塞症の治療適応の検討

- ・治療方針の決定にはカテーテル治療を行わなかった場合に起こる下肢切断の可能性など、必要性に応じて整形外科医や形成外科医など含めて多職種での議論の結果が反映されるべきである。
- ・患者様は黒色便と貧血の進行に対する精査加療目的である下部内視鏡検査を拒否されていた。よって、適切な病状説明と治療の選択肢が提供されていれば、カテーテル治療を受けずに保存的治療が選択されていた可能性が高い。よって、治療の適応に関する担当医の判断は不適切であったと考えられるだけでなく、時間的猶予があったにも関わらず治療方針を独断で決定したことは不適切であった。
- ・本来なら緊急時でも多職種のチームで方針決定をし、処置や手術の必要性を患者家族が理解しているかどうか確認する体制の構築が望まれる。

②急性下肢動脈閉塞症に対するカテーテル治療

- ・鼠径穿刺により浅大腿動脈にシース留置を試みる際に、ワイヤーが誤って深大腿動脈に進み、この際に同血管の分枝を損傷穿孔させて出血が生じたものと推測される。
- ・超音波を用いてワイヤーの走行を確認しながら処置を行うべきであった。
- ・結果的にシース留置時のワイヤーにより生じた深大腿動脈の小分枝穿孔が危機的出血につながったと考えられ、技術的な問題で発症したものであったと考えられる。
- ・処置においても複数の専門医で画像を確認しながら処置をすることが望ましい。

③患者と家族への説明と意思確認

- ・カルテには患者もしくは家族に、血管内治療の必要性、合併症の可能性、成功の可能性などについての説明をしたとの記録が一切ない。看護記録にも記載がなく、同意書もない。血管内治療終了後の担当医のカルテ記載には、口頭同意を得たとの記録がある。
- ・治療合併症であったことを正確に伝えるべきであったと考えられる。
- ・医療安全管理室をはじめとした管理者と協議の上、後日になってでも家族説明を行うべきであったと考えられる。

4. 総括

本事例は、原因不明の肺炎を合併して酸素投与を要している高齢患者が、下肢の急性動脈閉塞症を発症した。右下肢動脈の閉塞に対して血管内カテーテル治療を実施し、1 日目は致死的な合併症を起こさずに終えたが、2 日目に再度同部の治療を行った最中に動脈損傷を起こして全身状態が悪化した。当時の患者の状態からそもそも血管内治療の推奨度は低いと考えられ、方針決定が担当医単独によって行われた点に問題があると考えられた。また、処置を医師 1 名で行っていたために術中の合併症に気付くのが遅れたことも一因と考えられた。患者や家族に対して侵襲的処置を実施する場合の説明方法や、治療説明同意書への署名確認といったインフォームドコンセントにも問題があった。

5. 再発防止策の提言

(1) 急性下肢動脈閉塞症の治療適応の検討

治療適応の協議を行ったカルテ記載がなければカテーテル治療室で処置ができない決まりにする。協議には循環器内科以外に最低でも一つ以上の他科の医師、1 名以上の看護師、検査技師が同席したカンファレンスの実施を必須とし、超緊急時には複数の循環器内科医同士による意思決定を基本とする。

(2) 急性下肢動脈閉塞症に対するカテーテル治療

本症例では極めて初歩的な段階で重大血管に損傷を起こし、その発見が遅れたことが患者の容体悪化の原因になったことから、今後は複数の専門医による体制でなければ本疾患に対する治療を行わない。

(3) 患者と家族への説明と意思確認

説明同意書を整備して想定される合併症やその発症率を記載する。それをもって患者家族へ説明し、同意書には多職種が患者や家族に説明を理解したかどうか確認することを必須とする。また、同意書は患者がカテーテル室または手術室への入室に際して必須とし、同意書がない場合は入室できない決まりとする。

以上、本事例については、事案の重大性、他病院に対する警鐘、再発防止の必要性に鑑み、公表させていただきました。

患者遺族にあらためて謝罪申し上げるとともに、上記調査報告書において示された提言を真摯に受け止め、再発防止に職員一丸となって取り組む所存です。

以 上